

Siperianhuskyn silmänsairauksista

IKa, AKA

Siperianhuskyn erilaisista sairauksista ja vioista kirjoitettiin SH-lehdissä laajalti 1990-luvun puolessa välissä – jopa niin paljon, että siitä tuli sanomista: ”Mitä noista kirjoittelemaan, ei siperianhuskyilla ole perinnöllisiä sairauksia!”. Niistä ajoista on kulunut reilusti aikaa ja uusi siperianhusky harrastajasukupolvi on tullut mukaan, eikä heistä läheskään kaikilla ole ollut mahdollisuutta tutustua näihin 90-luvun artikkeleihin.

Nykyisin tiedämme, että myös siperianhusky on yhtä altis perinnöllisille vioille, kuin mikä muu rotu tahansa. Maailmalla tunnetaan jo yli 100 perinnölliseksi todettua tai epäiltyä silmänsairautta, siperianhusky-rodun kirjallisuudessa luetelluista sairauksista suurin osa on juuri erilaisia silmäongelmia.

Kertaus ja tietojen päivitys on siis paikallaan. Seuraavassa kerrataan siperianhuskyjen tärkeimmät silmänsairaudet, niiden tutkiminen, periytyminen ja vaikutus koiran elämään sekä jalostuskäyttömahdollisuudet.

Uusi silmätarkastuskaavake

Kuten Koiramme-lehdessä (nro 3/2007 s.100-101) kerrottiin, siirrytään Suomessa tämän vuoden aikana käyttämään Euroopassa jo käytössä olevaa ECVO:n (European College of Veterinary Ophthalmologists) silmätarkastuskaavaketta, joka osaltaan selkeyttää diagnooseja.

Kaikista roduista on laadittu ns. ”J1-lista”, joka kertoo rodun perinnölliset silmänsairaudet. Mikäli tutkittavalla koiralla ei esiinny tämän listan silmänsairauksien oireita, saa se ”J1E” merkinnän. Seuraavat poikkeavuudet voivat kuitenkin olla perinnöllisiä kaikilla roduilla: kaihi (HC), linssiluksaatio (LL), näköhermon vajaakehitys I. papillan hypoplasia/mikropapilla, pektiinaattiligamenttien poikkeamat (PPG), progressiivinen retinan atrofia (PRA) ja verkkokalvon I. retinan dysplasiat (RD). Periytyviksi merkitään myös: ylimääräiset ripset/ripsirivi I. distichiasis, vääräasentoiset ripset I. ektooppiset ciliat (Cilia aberranta), silmäluomen karvojen sisäänpäinkääntyminen I. trichiasis, silmäluomen sisäänpäinkiertymisen I. entropion ja silmäluomen ulospäinkiertymisen I. ektropion sekä makroblepharon (epänormaalien suurien luomiaukko).

Virallisessa silmätarkastuksessa käydään läpi kaikki silmänsosat: silmänpohja, lasiainen, linssi, värikalvo, etukammio, sarveiskalvo, sidekalvo ja luomet. Kaikki pienetkin poikkeamat merkitään kaavakkeeseen ja tallennetaan, mutta on muistettava, etteivät kaikki kirjatut muutokset tee koirasta ”sairasta”. Kammiokulman mittaaminen (gonioskopia) ei kuulu viralliseen silmätarkastustoimenpiteeseen, mutta siperianhuskyn kohdalla myös kammiokulman mittaaminen olisi tärkeää, sillä PPG on rodulle tyypillistä.

Harmaakaihi, HC (hereditary juvenile cataract) Kaihiksi kutsutaan mitä tahansa linssissä näkyvää harmautta tai samentumaa. Linssi on se osa silmää, joka kerää valoa kuvan muodostamiseksi verkkokalvolle. Siperianhuskylla esiintyy erityinen kaihiyhtymä, jonka muoto, esiintymisikä ja kehittyminen ovat tyypillisiä sille sekä muille arktisille roduille. Useimmilla yksilöillä samentumia ilmenee jo 8-18 kk:n iässä, harvemmin vasta nelivuotiaana.

Siperianhuskyn perinnöllinen kaihi sijaitsee linssin takaosassa. Jo 6-8 kuukauden ikäisillä voidaan todeta lisääntyneitä höyhenmäisiä säikeitä, jotka myöhemmin muodostavat tyypillisesti ylösalaisin olevan Y-kirjaimen muotoisen kuvion. Muutaman kuukauden kuluttua voidaan havaita pyöreähkö tai pyörityneen kolmion muotoinen samentuma, jonka sisällä näkyy tämä Y-kirjain. Myöhemmin kaihimuodostelma kiinteytyy ja pienentyä, siirtyen myös lähemmäksi linssin ydintä uusien linssin solujen muodostuessa (linssi muodostaa ikäänkuin ”vuosirenkaita”). Usein on nähtävissä tiiviimpi rengas samentuman ympärillä ja rakolampulla linssiä katsottaessa voidaan nähdä, että samentumasäikeet ovat ympäröineet myös linssin ytimen.

Tämäntyyppinen kaihi on erikoinen useammastakin syystä. Kaihi, joka ilmenee näin nuorilla koirilla ja aiheuttaa näin suuria linssimuutoksia, yleensä kehittyy edelleen ja johtaa enemmän tai myöhemmin sokeuteen. Siperianhuskyn harmaakaihin edistymisen kuitenkin pysähtyy hyvin nopean varhaiskehityksen jälkeen. On myös harvinaista, että näinkin suuret samentumat aiheuttavat niin vähän näön heikentymistä. Sen ansiosta sairastuneet koirat toimivat hyvin valjakossa ja perhekoirina, eivätkä tarvitse kaihielikkäusta.

USA:ssa on myös havaittu, että useilla nuorina tutkituilla koirilla, joilla on todettu selvä kaihi, on samentuma toisessa silmässä vähitellen pienentynyt ja hävinnyt kokonaan. Onkin spekuloitu, että mikäli

tällaista häviämistä tapahtuu molemmissa silmissä ja koirat tutkitaan vasta vanhempiina, saattavat geneettisesti sairastuneet yksilöt silloin osoittautua kliinisesti terveiksi. Siksi kaihitutkimus rakolampulla olisikin tehtävä jo nuorille yksilöille.

Perinnöllinen kaihi on siperianhuskyn yleisin silmänsairaus. Sitä on havaittu maailmanlaajuisesti noin 4-18 prosentin esiintymistiheydellä. Suomessa tutkittujen siperianhuskyjen kaihin yleisyys on 4,4%. Perinnöllisen harmaakaihin vähentäminen kannasta on vaikeaa, sillä kaihin periytymistapaa ei vielä tunneta. Viisainta on suhtautua siihen kuten autosomaalisiin resessiiviseen vikaan, jolloin sairaaksi todettujen koiran molemmat vanhemmat olisivat kaihin kantajia. Ongelma ei ole kaihiin sairastuneet koirat, vaan kaikki ne siperianhusky populaatioissa elävät kantajakoirat, joiden kantajuutta ei vielä pystytä millään toteamaan. Laskennallisesti kaihin 4,4% esiintymistiheys tarkoittaa noin 33% kaikista yksilöistä voivan kantaa kaihia aiheuttavaa (resessiivistä) geeniä perimässään.

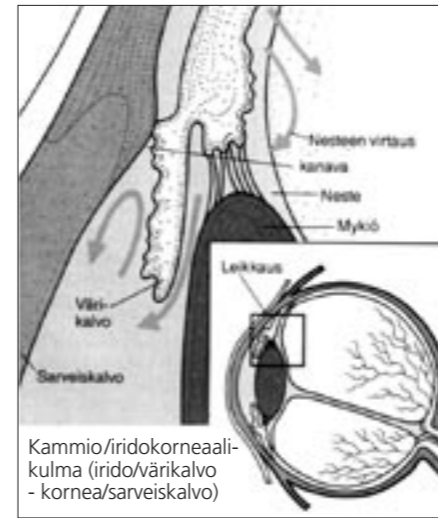
Kaikki kaihit eivät kuitenkaan ole perinnöllistä laatua. Kaihi voi ilmaantua myös erilaisten silmätulehdusten, sairauksien (esim. diabetes), myrkytysten ja ympäristötekijöiden vaikutuksen seurauksena.

Myöskään ns. vanhuuden kaihi (senile cataracts), jota esiintyy yleisesti noin 7-8 vuotiaasta alkaen, ei ole perinnöllistä.

Taipumus primääriin glaukoomaan, PPG (predisposition to primary glaucoma)

Perinnöllisessä primääriiglaukoomassa on kyse silmän sisäisten rakenteiden rappeumasta eli pektiinaattiligamenttien (ligamentum pectinatum) dysplasiasta (PLD) / goniodysgenesiksestä.

PLD on silmän väri/iridokalvon ja sarveis/korneakalvon välissä sijaitsevan kammiokulman/iridokornealikulman synnynnäinen epänormaalius. PLD:ssä kanavat, joista ylimääräinen neste normaalisti poistuu, ovat ikäänkuin tukossa. Kun nesteiden poistuminen on häiriintynyt tai estynyt, alkaa paine silmässä kasvaa. Heikosti kehittynyt neste-poistojärjestelmä ei heti aiheuta glaukooman oireita, mutta tulehdukset ja ärsytystilat laukaisevat usein paineen nousun. Lääkehoito tehoaa huonosti tämän tyyppin glaukoomaan.



Kammiokulma/iridokornealikulma (irido/värikalvo - kornea/sarveiskalvo)

Kammiokulman ja ligamenttien tila voidaan tutkia gonioskoopilla jo seitsemän viikon ikäisestä alkaen, mutta pennun silmän koosta johtuen goniolinssi on usein liian suuri käytettäväksi niin nuorelle koiralle. Gonioskopian voi suorittaa hieman vanhemmalla iällä normaalin silmätarkastuksen yhteydessä. Kerran koiran elämässä tehtävä yhden silmän tutkimus on riittävä. Vuosien mittaan silmän rakenteissa ei ole todettu lisää rappeutumista, joten nuorena terveiksi todetut koirat eivät todennäköisesti sairastu glaukoomaan vanhemmalla iällä.

PLD vaihtelee lievästä vaikeaan ja vaikea-asteiset goniodysgenesikset voivat johtaa primääriin glaukoomaan, mutta aina ei näin käy. Tutkimukset osoittavat, että goniodysgenesiksen aste ja glaukoomariskin suuruus korreloivat. Koirat, joilla on vain lievä PLD harvemmin sairastuvat glaukoomaan. PLD:lla tiedetään olevan korkea periytymisaste (h2 > 0.7), vaikkakin periytymistapa on vielä tuntematon. Ahkerasti kammiokulmia mittaavissa maissa ei suositella kahden ahdaskulmaisen koiran parittamista, ahdaskulmaiselle suositellaan koiria, joilla PLD:tä ei ole todettu tai on vain hyvin lievä. Koska Suomessa ei ole suoritettu riittävästi kammiokulmien mittauksia, ei PPG:n yleisyyttä tunneta. Vaivan vakavuuden ja koiran kannalta dramaattisen lopputuloksen (glaukooma / silmänpöystö) takia suositellaan vain terveiksi todettujen koirien käyttämistä.

Glaukooma eli silmänpainetauti (viherkaihi)

Glaukooma ei kuitenkaan aina ole perinnöllistä. Sekundääri glaukooma voi johtua esimerkiksi värikalvon tulehduksesta, linssiluksaatiosta, silmään kohdistuneesta vammasta tai kasvaimesta. Oireina ovat ärtynyt, verinen luomensisuus, valolle reagoimaton laajentunut silmäterä ja päältä koetellen kovalta tuntuva silmä. Silmänpaine nousee yleensä yhtäkkiä ja on koiralle hyvin tuskallinen tila, joka vaatii erittäin nopeata tehohoitoa, näön pelastamisessa kysymys on yleensä tunneista. Paine vaurioittaa näkösoluja ja vaurio on palautumaton, silmä voi sokeutua jo muutamassa päivässä. Lievä silmänpaine voidaan saada kuriin silmätippoilla, mutta tilanne voi huonontua nopeasti milloin tahansa. Myös lääkkeitä voi tulla vahvoja

sivuvaikutuksia eikä lääkkeitä huoliteta aina voida olla varmoja koiran kivuttomuudesta. Usein viimeisenä keinona on silmänpöystö, jolla varmistetaan koiran kivuttomuus. Koira, joka on joutunut silmänpöystöön, pystyy yleensä toimimaan vielä normaalisti rekikoiranakin (johon se ei lääkityksen alaisena yleensä pysty). Hoidettuna glaukooma ei vaikuta koiran elämänlaatuun.

XL-PRA, siperianhuskyn X-kromosomiin kytketty PRA

Etenevä verkkokalvon surkastuma eli progressiivinen retinan atrofia (PRA) on monilla roduilla esiintyvä sokeuttava silmänsairaus. Silmänpohjan verisuonitus surkastuu vähitellen jättäen toimintaan vain tärkeimmät suonet, nekin huomattavasti pienentyneinä ja samalla verkkokalvo ohentuu (atrofia). Silmän valoa aistivat solut, sauvat ja tapit, rappeutuvat ja tuhoutuvat, jonka seurauksena koira sokeutuu vähitellen yleensä 5-6 vuoden iässä.

PRA:ta sairastavalle koiralle on tyypillistä suurentuneet pupillit ja voimistunut silmänpohjan heijaste. Ensimmäisenä oireena on useimmiten koiran vaikeus nähdä hämärässä. Kaikilla muilla roduilla, paitsi siperianhuskyilla, on todettu PRA:n periytyvän resessiivisen autosomaalisen geenin aiheuttamana eli sairaan koiran molemmat vanhemmat ovat sairauden kantajia. Siperianhuskylla esiintyy ainoastaan X-kromosomiin kytkettyä PRA:ta. Tähän johtopäätökseen päädyttiin huomattaessa, että suurin osa sairastuneista koirista oli uroksia, jotka olivat saaneet sen emältä perimässään X-kromosomissa. Nartut voivat sairastua ainoastaan mikäli niiden isä on PRA-sairas ja emä sairauden kantaja.

PRA-tutkimus tehdään oftalmoskoopilla. Muutoksia voidaan nähdä eri roduilla eri iässä, mutta ne ovat tavallisesti todettavissa kahden vuoden ikään mennessä. Ruskeasilmäisillä koirilla on yleensä hyvin kehittynyt ”tapetum lucidum” eli silmän takaosan rakenne, joka aiheuttaa silmänpohjan heijasteen. Sinisilmäisillä koirilta tapetum lucidum puuttuu, jolloin verkkokalvon ohentuminen on vaikeammin todettavissa, tällöin oftalmoskopia on tehtävä useampaan kertaan kahden viiden vuoden iässä. Tutkimukseen voidaan käyttää myös ERG:tä (elektroretinografia, vain EKK:ssa), joka on sähköinen näköärsyksen vastaanottamista tutkiva menetelmä. Käyrä paljastaa PRA:n jo silloin, kun oftalmoskoopilla ei vielä nähdä mitään muutoksia. Nykyään XL-PRA:n voidaan todeta myös DNA-testin avulla, ks. www.optigen.com/opt9_test_xlpra.html

Sairauden vähentämisen yleisohjeet:
 - **sairaan uroksen EMÄ** poistetaan aina jalostuksesta (= varma kantaja)
 - **sairaan uroksen TYTTÄRET** (mikäli urosta käytetty jalostukseen) poistetaan jalostuksesta (= varmoja kantajia)
 - **sairaan uroksen POJAT ovat terveitä**, koska ne ovat saaneet ainoan X-kromosominsa emältään (joka tässä oletetaan terveeksi) mistä seuraa, että rodulle tärkeää **sairasta UROSTA** voi käyttää (tarkkaan harkiten), mikäli **VAIN sen POIKIA** käytetään jatkossa.

- **sairaan nartun MOLEMMAT VANHEMMAT ja SISARET** poistetaan jalostuksesta (isä on sairas, emä ja sisaret kantajia).

CCD sarveiskalvon kristalloidi dystrofia (crystalline corneal dystrophy, kiteinen sarveiskalvon surkastuma)

Tämä hitaasti etenevä sarveiskalvon samentuma voi myöhemmällä iällä aiheuttaa jonkun verran näön heikkenemistä. Taudin edetessä sarveiskalvolle muodostuu pyöreä rengasmaisen samentuma, jonka keskiosa on suhteellisen kirkas. Varsinkin nuorilla koirilla on vaikea erottaa tätä perinnöllistä muotoa sarveiskalvon samentumasta, kuten sarveiskalvon lipidoosista tai kolesterooosista, jotka eivät ole perinnöllisiä vaan ruokintaperäisiä. CCD periytyy resessiivisesti yhden autosomaalisen geeniparin homotsygoitumisen seurauksena. Sairastuneen koiran molemmat vanhemmat ovat siis (heterotsygootteja) sairauden kantajia, jolloin sairastunut koira on saanut vanhemmiltaan kaksi viallista geenikopiota. Suomessa on todettu muutama CCD tapaus. Sairastuneita koiria ei suositella jalostukseen.

PPM sikiöaikaisen silmäteräkalvon jääne (persistent pupillary membrane, persistoivat pupillamembraanit)

Tätä tilaa ei katsota siperianhuskylla perinnölliseksi, siksi silmätutkimuslausunnossa on ”PPM - tulkinvarainen”. Monilla roduilla PPM periytyy, mutta periytymistapa on tuntematon.

Neonataaliaikaiset kalvot ja verisuonet, jotka peittävät pupillin surkastuvat ja häviävät yleensä ennen syntymää, mutta joskus osa sidekudos- ja verisuonijäänteistä jää jäljelle. Nämä juosteet kulkevat pupillin yli iriksestä irikseen, iriksestä sarveiskalvon takapinnalle, iriksestä linssin etupinnalle tai muodostavat kalvoa etukammioon.

PPM on pysyvä ja synnynnäinen tila. Vaikea-asteista PPM vaivaa sairastavaa koiraa ei tulisi käyttää jalostukseen.

PHTVL/PHPV, sikiöaikaisen verisuonijäänteen aiheuttama silmän kehityshäiriö linssin takana/lasialistalla (persistent hyperplastic tunica vasculosa lentis/persistent hyperplastic primary vitreous)

Sikiöaikaana linssin ravitsemuksesta vastaa sikiöaikainen verisuoni ja primäärilasialainen. Silmän kehitykseen kuuluu, että linssin ja silmänpohjan välinen sikiökautinen verisuoni vähitellen surkastuu pennun 2-4 viikon ikään mennessä. Joskus tästä verisuonituksesta jää osa surkastumatta. Se näkyy kellertävänvalkoisena plakkina, joka kiinnittyy linssin takapintaan, jossa voi olla näkyvissä myös verisuonitusta. Tämä aiheuttaa ärsytystä, johon linssin takakapseli reagoi lisääntyvällä samentumisella.

Sairaus luokitellaan kuuteen eri asteeseen pienistä täplistä sokeutta aiheuttaviin muutoksiin, jolloin linssi on muuttunut rakenteeltaan epänormaaliksi ja seurauksena on sekundääri harmaakaihi. Vika on synnynnäinen, eikä yleensä pahene tai pahenee hyvin hitaasti. Periytymistapa on monimutkainen, mutta sen oletetaan ole-



SIPERIANHUSKY RODUN YLEISIMMÄT SILMÄSAIRAUDET JA NIIDEN VAIKUTUS JALOSTUKSEEN

Sairaus	Tilanne Suomen/muun maailman sh-kannassa	Periytymistapa (jos tunnettu)	Tutkimustapa ja -ikä, oireet yms.	Vaikutus koiraan
HC- perinnöllinen nuoruuden (juveniili) harmaakaihi eli katarakta eli linssin samentuma	Yleisin siperianhuskyn silmänsairaus, Suomessa tutkituista n. 4,4% - DK 7%; USA 8% (1999); NL 8%; D 4,5% - 8%; UK 4%	Kantajat kliinisesti terveitä, periytymistapa epäselvä, jalostuksessa varminta suhtautua kuin se olisi autosomaali resessiivi	Silmätutkimus rakolampulla, voidaan todeta jo 6-18 kk ikäisenä. Erikoista on, että samentuma voi iän myötä hävitä. Nykyään kaihileikkaus mahdollinen.	Yleensä vain hyvin vähäinen näön heikkeneminen, vaikea asteisena voi kuitenkin jopa sokeuttaa. Yleensä koira toimii hyvin valjakossa ja normaalissa elämässä.
Vanhuuden kaihi, muut ei perinnölliset kaihit	Ei tutkittu yleisyyttä	Ei periytyvä	-	Näön heikkeneminen mahdollista
PPG- epänormaali ligamentum pectinatum, taipumus primääriin glaukomaan, goniodysgenesis, silmän kammiokulman rakenteiden rappeuma	Kammiokulmien mittausten puuttuessa yleisyyttä Suomessa ei tunneta, todettu yksittäistapaus. - yleisyys UK 2,4%; USA-1,88%	Periytymistapaa ei tunneta. - UK:ssa 7,8 % ahtaista kammiokulmista romahdtaa aiheuttaen glaukooman.	Kammiokulma tutkitaan silmän pinnalle asetetulla goniolinssillä. Arvioidaan muutosten %-osuus kehästä; diagnoosi terve jos muutoksia alle 25%, sairas jos muutoksia on yli 50%.	PPG:n romahdus aiheuttaa koiralle erittäin kivuliaan glaukooman, vaatii pikaisen hätälääkityksen. Usein silmä kuitenkin menetetään. Yksisilmäinen koira voi elää normaalia elämää.
GLAUKOOMA, silmäpaineauti, (viherkaihi)	Todettu Suomessa Osa traumaperäisiä, osa ilmeisesti PPG:stä johtuvia.	Periytymistapaa ei tunneta. Voi olla myös trauma-peräinen ja sekundääri.	Silmätutkimus, gonioskopia ja rakolampulla, silmäpaineen mittaus. Kertoo vain tutkimushetken tilanteen, nopeat muutokset mahdollisia.	Erittäin kivulias, koira voi sokeutua jo parissa tunnissa. Lievää paineen nousua voidaan hoitaa silmätipoilta, usein joudutaan turvautumaan silmänpöistoon.
XL-PRA, siperianhuskyn X-kromosomiin kytkeytynyt PRA (ainoa siperianhuskylla esiintyvä PRA- muoto)	Yksittäinen epäselvä tapaus todettu Suomessa. - Todettu USA:ssa (<1%), harvinainen.	X-kromosomiin kytkeytynyt, sairastuneet useimmiten uroksia, sairaan nartun isä sairas ja emä kantaja.	Voidaan havaita silmätutkimuksessa jo hyvin nuorena, tavallisesti ilmenee kuitenkin vanhemmalla iällä. Myös DNA-testi olemassa.	Koira sokeutuu vähitellen 5-6 vuoden iässä.
CCD- kornean kristalloidi dystrofia	Todettu Suomessa n. 0,5%. - Yleisyys USA 3% (1999); UK 5,6%	Autosomaali resessiivi	Tutkimus rakolampulla 6-8 kk:n iässä.	Vanhemmiten voi aiheuttaa näön heikkenemistä.
PPM- persistoivat pupillamembraanit	Todettu Suomessa alle 1% - Yleisyys UK 6,33%	Perinnöllisyys ei tiedossa.	Todetaan silmätutkimuksen yhteydessä, synnyntäminen, muuttumaton tila.	Ei ole yleensä haitallinen, joskus näkö voi heikentyä, jos runsaasti sidekudosjänteitä, juosteet kiinnittyvät linssin pintaan tai verkkoa muodostuu pupilli aukkoon.
PHTVL/PHPV- lasiaisen kehityshäiriö	Todettu Suomessa noin 1% tutkituista	Mahdollisesti dominoiva.	Voidaan todeta jo pentuna, muuttumaton ja synnyntäminen tila, yksi tutkimus riittää.	Vaikeammat asteet voivat häitätä näköä ja aiheuttaa sekundäärin kaihin tai linsin epämuotoisuutta.
RD-verkkokalvon kehityshäiriö, multifokaali MRD, geograafinen GRD, totaali TRD (verkkokalvon irtoaminen)	Ei todettu Suomessa	Ei tunneta tarkoin, monilla roduilla autosomaali resessiivi.	Voidaan todeta jo pentuna, verkkokalvon poimut muuttumattomia ja synnyntäisiä, yksi tutkimus riittää-	Lievänä ei yleensä vaikuta näköön, GRD ja TRD sokeuttavat.
ENTROPION, silmäluomen sisäänpäin-kiertyminen, TRICHIASIS silmäluomen karvojen kääntäminen silmään	Todettu Suomessa, yleisyys ei tiedossa	Ilmeisesti polygeeninen periytymistapa.	Oireina silmävuoto tai muu ärsytys, silmäeläinlääkärin tutkimus.	Kivulias, kun luomi/karvat hankaavat sarveiskalvoa, suostellaan korjausleikkausta.
DISTICHIASIS, ylimääräiset silmäripset tai ripsirivejä. Cilial aberranta, silmäluomen sisäpinnalla kasvava ripsi	Todettu Suomessa n. 1% tutkituista.	Ei tiedossa.	Silmien kirkkyys, silmävuoto ja punaisuus, eläinlääkärin tutkimus.	Erittäin kivulias, kun jäykät karvat hankaavat sarveiskalvoa, suostellaan korjausleikkauksia.
Papillan hypoplasia / Mikropapilla, vajaakehitteinen näköhermo	Mahdollisesti yksittäinen tapaus.	-	Hypoplasiassa hermosäikeiden määrä vähäinen ja pupillirefleksit puutteelliset.	Silmä sokeutuu, jos näköhermo on tuhoutunut.

van autosomaali dominantti epätäydellisesti penetranssilla (tai polygeeninen). PHTVL/PHPV voidaan todeta luotettavasti jo luovutusikäisellä pennulla.

Siperianhuskylla PHTVL/PHPV:n ei katsota olevan perinnöllinen, mutta yksilöitä, joilla on todettu PHTVL-PHPV aste 2-6 ei kuitenkaan suositella jalostuskäyttöön.

RD, verkkokalvon vajaakehitys (Retinan Dysplasia) Verkkokalvo on silmän takaseinällä oleva kalvo, jonka pinnalla on näkösoluja (tapit ja sauvat). RD ilmenee siten, että verkkokalvo on poimuilla, eikä

sileänä silmän takaosassa. Fokaalissa RD:ssa verkkokalvossa on pullistumia ja runsasta poimuttumista. Yleensä muutamat rypyt verkkokalvolla ei aiheuta näkökyvyn heikentymistä. Jos taas poimuttumista on runsaasti, seurauksena voi olla koko verkkokalvon irtautuminen ja sokeutuminen. Monilla yksilöillä on muutamia retinan poimuja ja on eläinlääkärin tulkinnasta kiinni katsotaanko ne vakaviksi. Yleensä noin kymmenkuntaa poimua pidetään vielä normaalina. Sairaus on synnyntäinen ja voidaan todeta jo luovutusikäisillä pennuilla. Periytymistavaksi on epäilty auto-

somaalia resessiiviä, jolloin sairaan pennun molemmat vanhemmat ovat sairauden kantajia. RD:tä ei ole tavattu suomalaisessa siperianhuskykannassa.

Entropion, silmäluomen sisäänpäin-kiertyminen Entropioniksi kutsutaan tilaa, jossa silmäluomi, useimmiten alaluomi, on epänormaalisti kiertynyt sisäänpäin, jolloin silmäluomen karvat ärsyttävät silmää (trichiasis). Jos ärsytys jatkuu pitkään, voi seurauksena olla sarveiskalvon haavautumat ja myös näön heikkeneminen. Entropion on yleinen perinnöllinen

AKA

JALOSTUSSUOSITUKSET

Koiran (+ sen mahdollisten jälkeläisten) jalostuskäyttö	Koiran sisarusten jalostuskäyttö	Koiran vanhempien jalostuskäyttö	Muita huomioita
Sairasta koira ei saa käyttää jalostukseen.	Osa sisaruksista mahdollisesti kantajia, osa täysin terveitä. Ennen käyttöä suositellaan kaikkien sisarusten/vanhempien silmätutkimuksia.	Molemmat vanhemmat mahdollisia kantajia. Ennen seuraavaa käyttöä suositellaan silmätutkimusta, samaa yhdistelmää ei saa toistaa, muuten voi käyttää jatkossakin.	AKC:n tutkimusprojekti HC:n periytyminen selvittämiseksi ja DNA-testin kehittämiseksi www.akcchf.org. Suomessa H.Lohen työryhmä tutkii mm. HC:n periytymistä.
-	-	-	-
Ei suositella käytettäväksi jalostukseen, jos muutoksia on yli 25%.	Suosittelaa silmätutkimuksia. Ei suositella käytettäväksi jalostukseen, jos muutoksia on yli 25%.	Suosittelaa silmätutkimuksia. Ei suositella käytettäväksi jalostukseen, jos muutoksia on yli 25%.	Kammiokulman tutkimusta suositellaan vian kartoittamiseksi suomalaisessa kannassa. Tutkimus vaatii gonioskopian, joka ei kuulu normaaliin silmätutkimukseen vaan on pyydettyä erikseen.
Sairastunutta koira ei saa käyttää, ellei glaukooma ole traumaperäinen.	Suosittelen silmätutkimuksia.	-	Silmäpaineen mittaus ei kuulu normaaliin silmätutkimukseen vaan on pyydettyä erikseen.
Sairasta narttua ei saa käyttää. Sairasta urosta voi käyttää, jos vain urospentuja käytetään jatkossa, tyttävät on kantajia (edellytyksenä terve emä).	Sairaana uroksen sisarista osa kantajia, osa terveitä, suositellaan DNA-testiä. Sairaana nartun sisaret poistettava jalostuksesta (= kantajia).	Sairaana uroksen emä poistettava jalostuksesta (= varma kantaja). Sairaana nartun molemmat vanhemmat poistettava jalostuksesta (isä on sairas, emä kantaja).	DNA-testi XL-PRA sairauden ja kantajuuden toteamiseen kts. http://www.optigen.com/opt9_test_xlpra.html
Sairasta koira ei tulisi käyttää.	Osa sisaruksista kantajia, osa täysin terveitä, suositellaan silmätutkimuksia.	Molemmat vanhemmat varmoja kantajia, samaa yhdistelmää ei saa toistaa.	Varsinkin nuorilla koirilla vaikea erottaa muista sarveiskalvon muutoksista, kuten lipidoosista ja kolesterioosista.
Ei yleensä haittaa jalostuskäyttöä.	-	-	Ei katsota siperianhuskyilla perinnölliseksi, mutta asteita 2-6 ei suositella jalostukseen. Vaikeat asteet voivat kehittää sekundäärin kaihin.
2-6 asteita sairastavia ei tulisi käyttää jalostukseen.	-	-	-
Vakavasti sairasta (verkkokalvon irtoaminen) ei saa käyttää jalostukseen.	Tutkimukset ratkaisevat.	Samaa yhdistelmää ei tule toistaa.	-
Ei tulisi käyttää, jos useammalla pennulla sama vika.	Ei tulisi käyttää, jos useammalla sisaruksella sama vika.	Samaa tai vastaavaa yhdistelmää ei tulisi toistaa.	-
-	-	-	-
-	-	-	-

vika roduilla, joilla suositaan ulkonevia silmiä ja/tai runsaita poimuja kasvoissa. Entropiaa esiintyy myös roduissa, joilla on suhteellisen pienet silmät. Entropion havaitaan useimmiten jo nuorilla koirilla, joilla esiintyy silmävuotoa tai silmien kirkkyä tai muuta ärsytystä. Yleensä korjausleikkausta pyritään lykkäämään, kunnes koira on aikuinen ja kasvu loppunut. Korjausleikkauksia voidaan kuitenkin joutua vaikeissa tapauksissa tekemään useampia, sitä mukaa kun koira kasvaa. Todennäköisesti vika periytyy polygeenisesti, eli monen ihoon sekä silmäluomien

AKA

rakenteisiin ja pään muotoon vaikuttavien geenien yhteisvaikutuksesta.

Distichiasis, ylimääräiset silmäripset (Cilia aberranta) tai ripsirivi Yleensä silmäripset kasvavat silmäluomesta ulospäin. Näiden silmäripsien juuressa on kyynelrauhasia, joiden tehtävä on pitää silmä sopivan kosteana. Distichiasiksi kutsutaan ylimääräisiä tai epänormaalisti kasvavia ripsiä. Nämä voivat pidemmän päälle aiheuttaa sarveiskalvon tulehduksen (keratitis), lisääntynyttä silmävuotoa ja sarveiskalvon haavaumia, kun koira hieroo

silmäänsä. Koira voi myös siristellä silmiään, koska niitä kirvelee. Distichiasis hoidetaan kirurgisesti poistamalla ylimääräiset, ärsyttävät ripset. Vian periytymistapa ei ole tiedossa.

• On hyvin tavallista, että silmistä löydetään poikkeavuuksia, joita ei pidetä merkityksellisinä tai joiden merkitystä tai perinnöllisyyttä ei tunneta. Havainnot kirjataan ylös seurantaa varten sivulöydöksiin.

Muistathan! Dominantti = vallitseva geeni tai ominaisuus, jonka jo yksi geeni tuo esille
Resessiivinen = väistetty / peittyvä geeni

